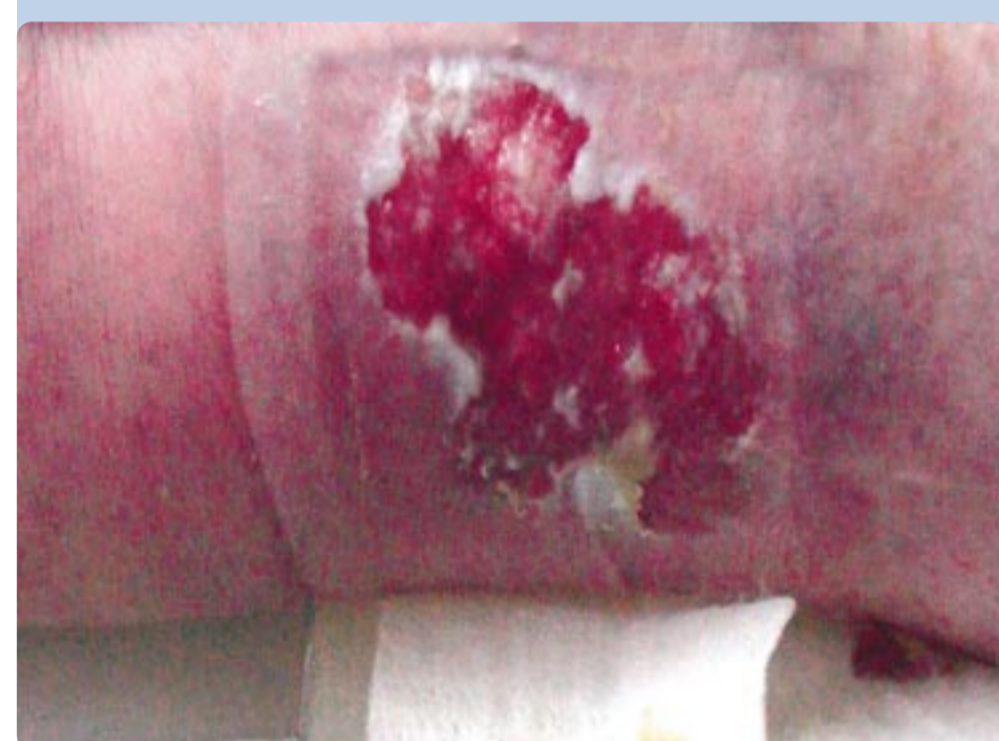

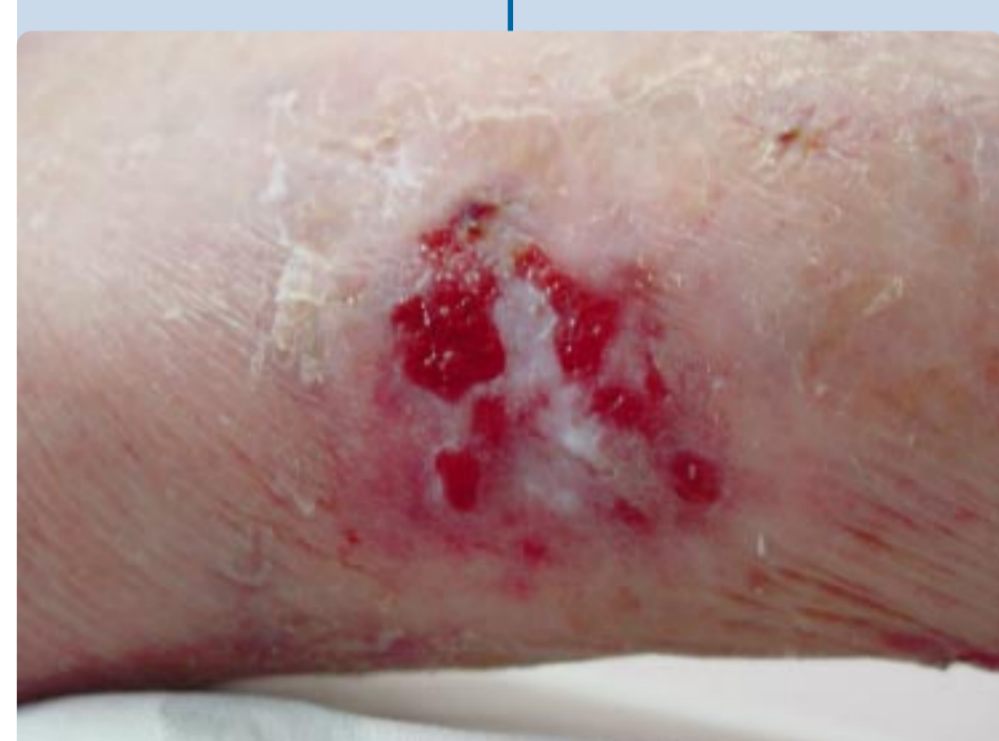MANTENIMIENTO DE LA INDEPEDENCIA EN PACIENTES ANCIANOS CON HERIDAS CRÓNICAS, MEDIANTE CURA EN AMBIENTE HÚMEDO

Silvia Cerame Perez. DUE, Diplomada en Salud Pública, Funcionaria de la Administración Sanitaria y Salud Pública de la Xunta de Galicia, prestando sus servicios en el Hogar de la Tercera Edad de A Coruña.

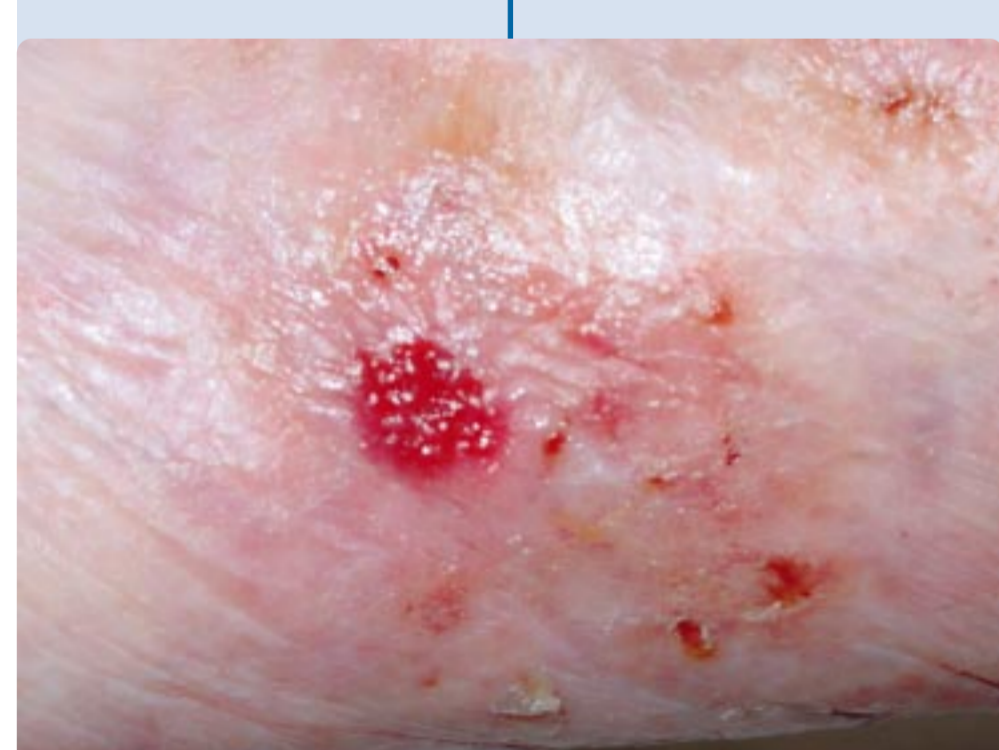INTRODUCCIÓN	OBJETIVO	MÉTODO
La calidad de vida de los ancianos independientes se reduce cuando aparece una herida, la cronificación la disminuye aún más.	Demostrar que la cura en ambiente húmedo puede ayudar al mantenimiento de la autonomía de los pacientes.	Hemos seguidos 2 pacientes con heridas crónicas, una úlceras vascular de 7 años de evolución y una úlceras por presión en talón de grado IV por los cuales hemos elegido un tratamiento con apósitos que mantienen un ambiente húmedo.



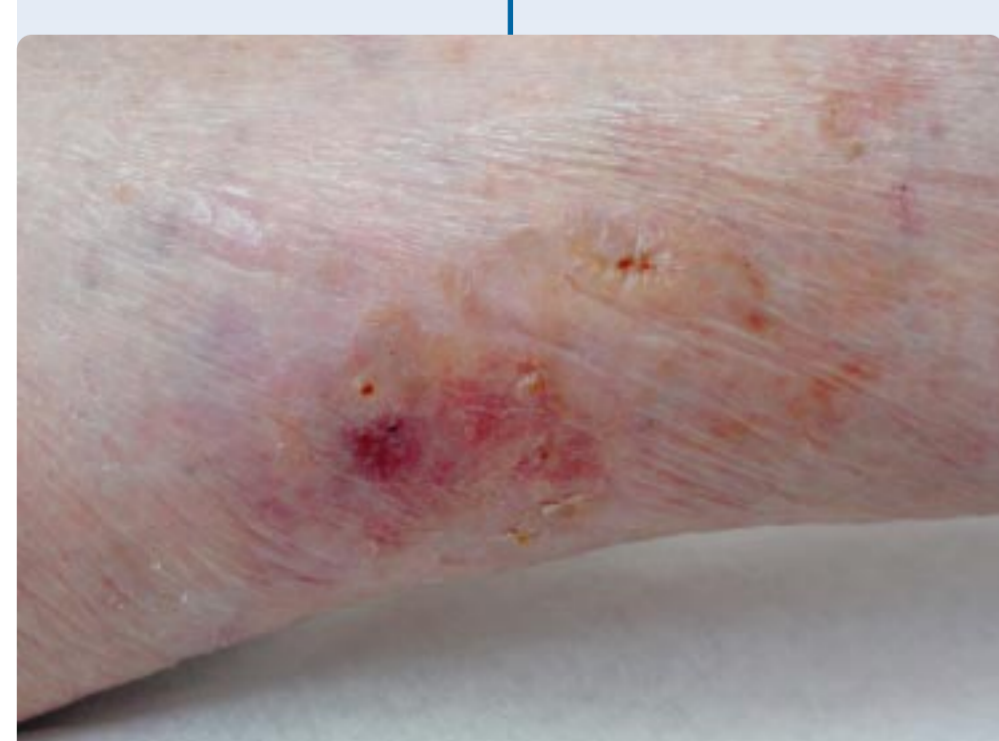DÍA 0



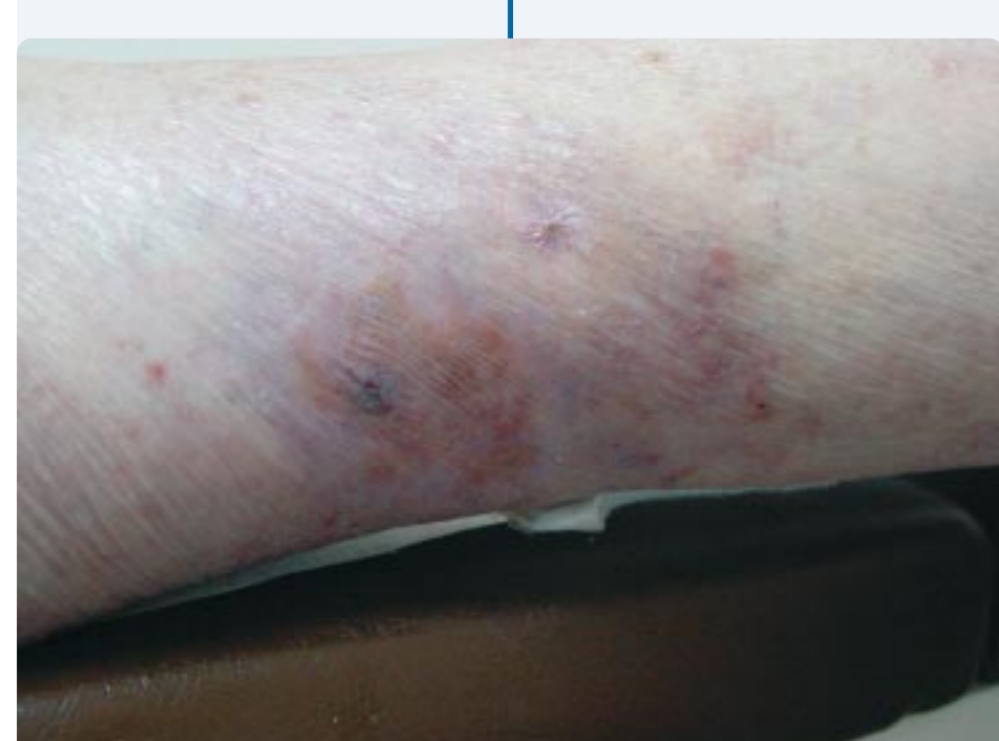DÍA 59



DÍA 89



DÍA 102



DÍA 133

Paciente n.º 1:

Historial médico del paciente

Paciente de 91 años, independiente realiza todas las tareas diarias de aseo personal, limpieza y cocina, acude a un hogar de tercera edad a jugar a las cartas. Tiene un historial médico de **arteriopatía periférica, gonoartrosis, divertículos intestinales, neuralgia facial, cuerno cutáneo en cara intervenido en 1995, hipercolesterolemia controlada con dieta.**

Tratamiento médico actual:
Elorgarn retard 400 mgr., Renitec 5 mgr.

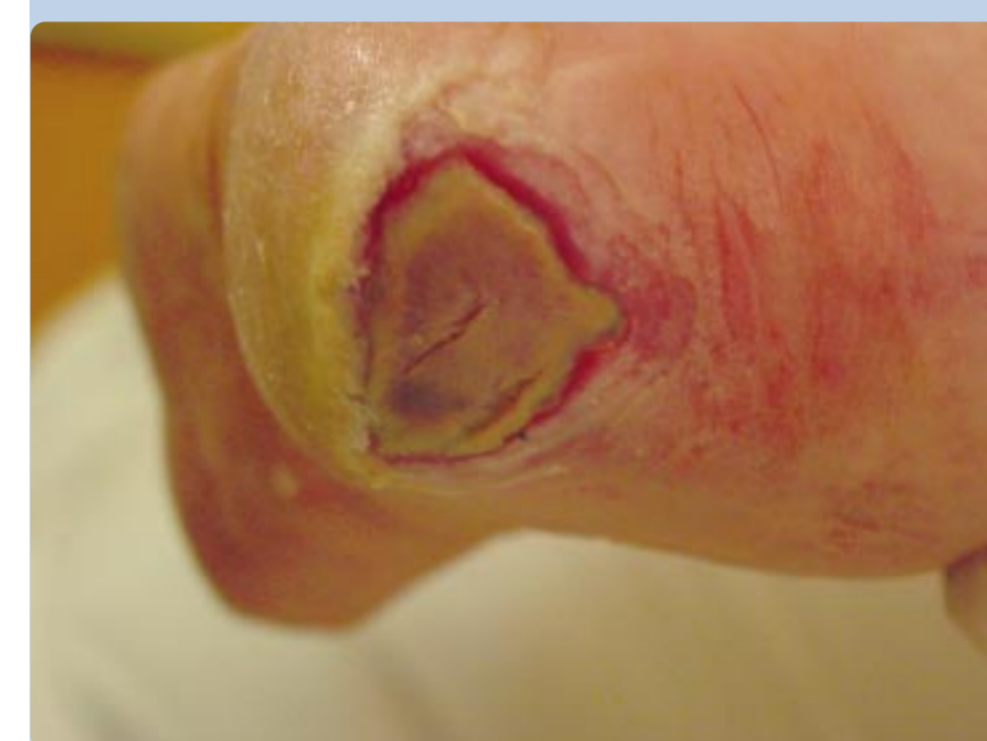Historia de la Herida

Úlceras arterial de 7 Años de evolución, haciendo curas diarias en el centro de salud de forma tradicional con cremas antibióticas, gasas y vendajes compresivos, un **esparadrapo le provoca una segunda úlcera** y el vendaje compresivo le produce un gran edema y rotura venosa en la zona superior de la úlcera arterial inicial.

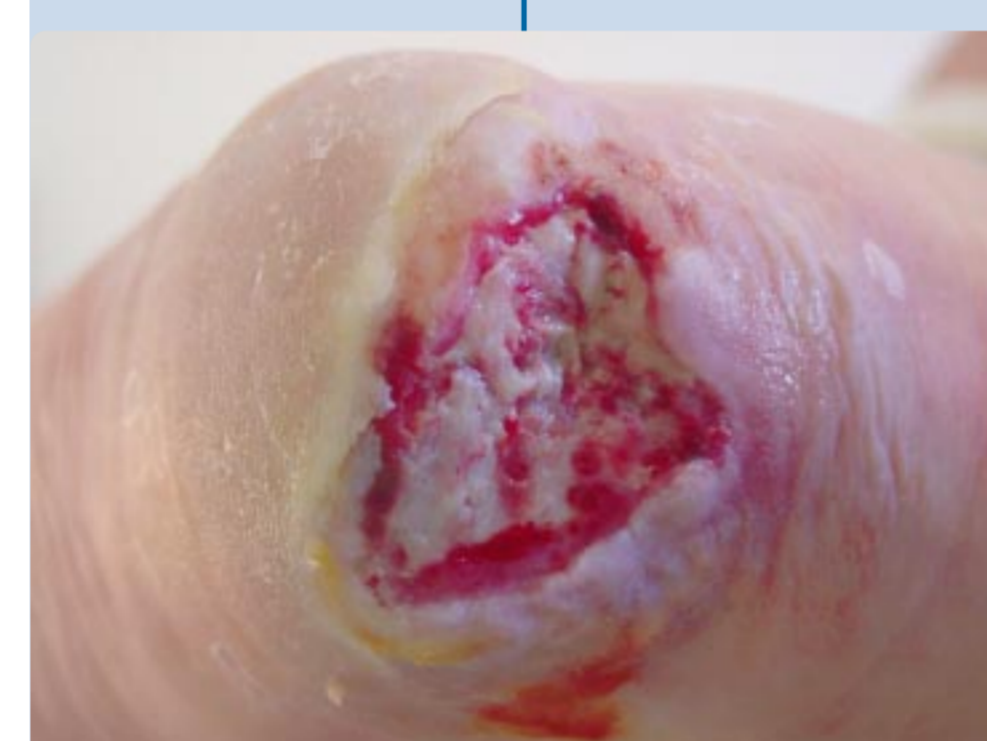
Se comienza el tratamiento por el servicio de enfermería el 19 de junio de 2002 con **Varihesive® hidrogel, Aquacel® y Varihesive® extrafino** con curas tres veces por semana dado la cantidad de exudado que se presenta hasta el día 15 de noviembre de 2002 ya que **la úlcera arterial está totalmente cerrada y la piel periúlceras bien hidratada y suficientemente elástica como para no volver a reabrirse.** El día 9 de diciembre se vuelve a ver y se observa curación total.

Conclusión

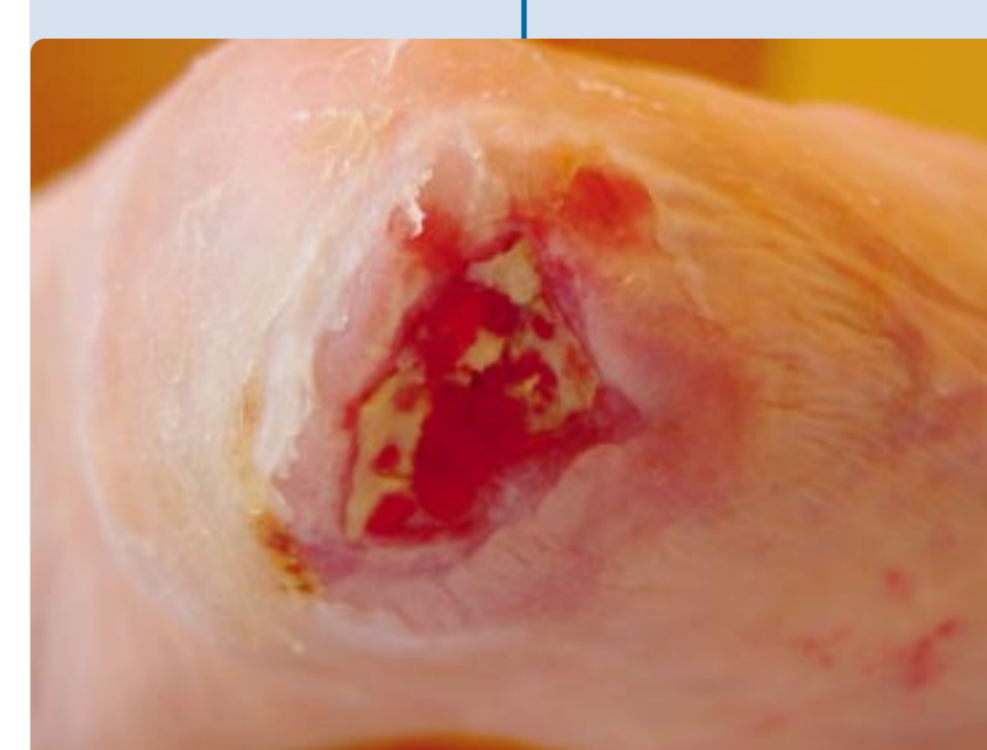
Úlceras arterial de 7 años de evolución que en 4 meses se cerró totalmente por medio de cura húmeda, esto lleva además de una disminución del gasto sanitario una mejoría en la calidad de vida del paciente así como preservar su independencia en la movilidad.



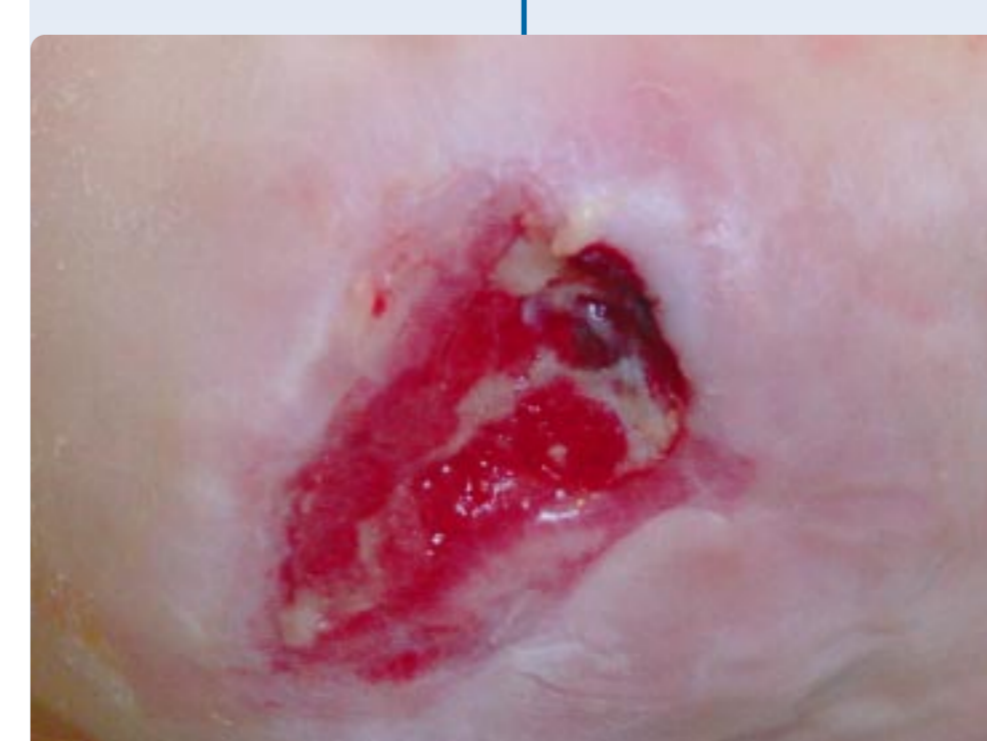DÍA 0



DÍA 24



DÍA 37



DÍA 60



Paciente n.º 2:

Historial médico del paciente

Mujer de 78 años de edad, ingresada en el Hospital por una **fractura de cadera durante un mes.**

Al alta hospitalaria está ingresada en una vivienda comunitaria de tercera edad. Precisa ayuda de andador para caminar y es **incontinente de heces y orina.** Presenta también cuadros de **desorientación y demencia senil.**

Historia de la Herida

Al alta hospitalaria presenta **UPP en el talón del pie izquierdo.** Se realizan curas durante dos meses por parte del servicio de enfermería del centro de salud que le corresponde, de forma tradicional, inmovilizándola con **vendajes de algodón y crepé.** Los cuidadores comienzan a notar **mal olor y empeoramiento de la UPP,** presentando cuadro febril.

Al comienzo de nuestro servicio la UPP es de estadio IV con gran placa necrótica, gran cantidad de exudado purulento, olor, y dolor que refiere la paciente. Se comienza con **desbridamiento enzimático con Varihesive® hidrogel,** realizándose cortes longitudinales con bisturí para que penetre bien. Luego se coloca **Aquacel® Ag, Aquacel®** por la gran cantidad de exudado y finalmente **Versiva® talón.** Se recomienda movilidad de la paciente.

A los 25 días del comienzo de la cura húmeda la paciente refiere **no tener dolor, y ya no hay signos de infección.** Comienza a ir al domicilio de la familia a comer los fines de semana y a pasear cuando la visitan.

Conclusión

A principios de junio ya existía un buen tejido de granulación y ya está en vías de cierre de úlcera por presión. La paciente recobró parte de su independencia pero desafortunadamente falleció de paro cardíaco.