

EFICACIA DEL ACEITE OZONIZADO en extremidad inferior con y sin úlceras

Autores: Cerame Pérez, S; Fondo Álvarez, E; Santiso Casanova, E; Castrillón Díaz, C; Novo Santos, E; Gutiérrez Bandera, N; Lopezosa Reca, A

OBJETIVOS:

Eficacia del aceite ozonizado en extremidad inferior, con o sin úlceras.

MÉTODO:

Limpieza de toda la extremidad con esponjas suaves para eliminar restos de crema. Posteriormente se hidrata toda la pierna y piel perilesional con aceite ozonizado. Se realiza **cura húmeda** de la lesión y **vendaje compresivo** en caso de úlcera vascular venosa. Valoración de la piel deteriorada mediante **escala Fedpalla** para evolución del grado de deterioro de la integridad cutánea.

RESULTADO:

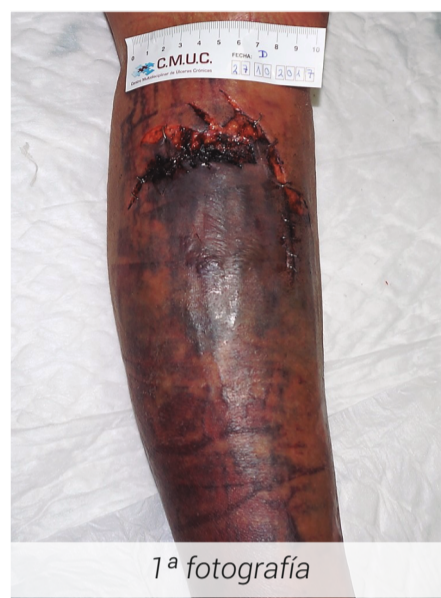Buena evolución de las pieles deterioradas en piernas vasculares **desde un grado II** (mal pronóstico de epitelización) **a un grado IV** (muy buen pronóstico) de la escala Fedpalla.

CONCLUSIONES:

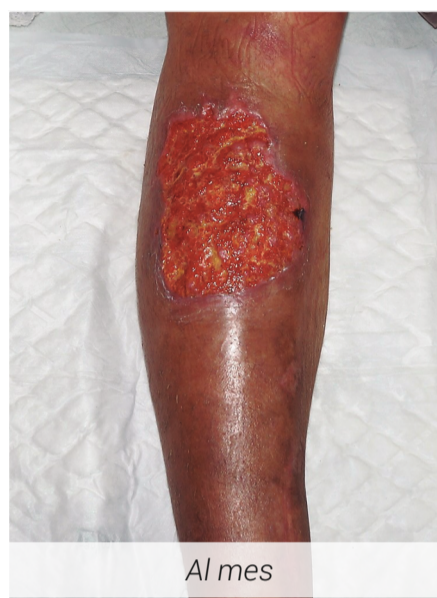El **aceite ozonizado** utilizado en los tres casos ha permitido la restauración de la integridad cutánea, mejorando la piel perilesional. Por su efecto antimicrobiano, evita posibles contaminaciones o aparición de nuevas úlceras; y por su efecto antiinflamatorio, disminuye la tirantez, el eczema y el enrojecimiento cutáneo.

CASO 1:

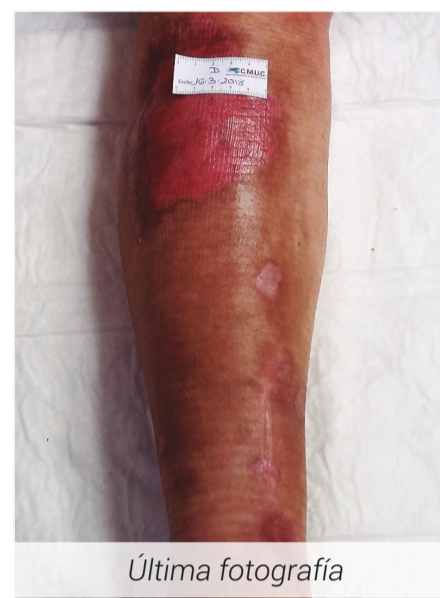Paciente de **34 años**, **úlcera postraumática** debido a caída por escaleras, tiene **insuficiencia venosa MI y alcoholismo** a tratamiento. Se retira placa necrótica y presenta gran hematoma. **Cicatrización total** de la lesión a los **4 meses**.



1ª fotografía



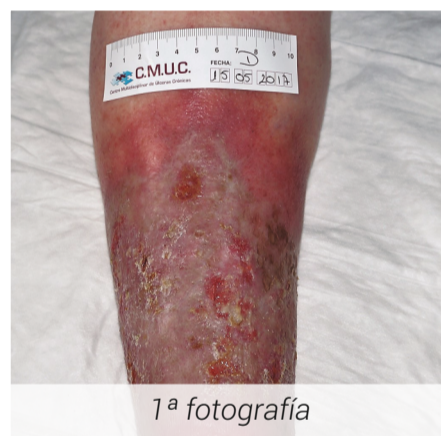Al mes



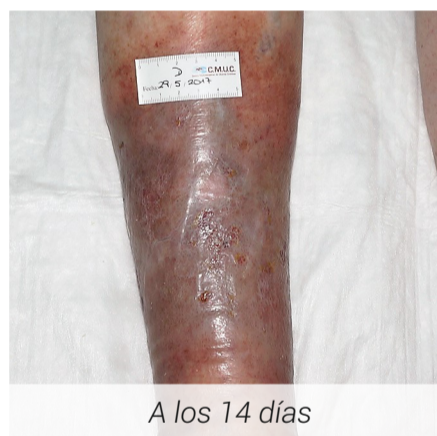
Última fotografía

CASO 2:

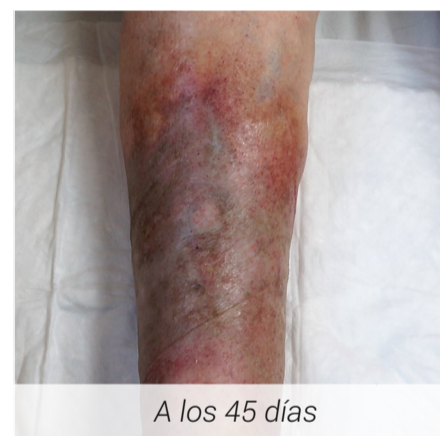Paciente de **83 años**, **enfermedad cerebrovascular, hipercolesterolemia e insuficiencia venosa MI**. Presenta piel deteriorada y ruptura con varias úlceras sobre zona muy macerada y húmeda, mucho picor y exudado. Se realiza limpieza con gasa impregnada en jabón de ozono y se aplica aceite de ozono en toda la piel de la pierna. Se realiza vendaje de compresión normal.



1ª fotografía



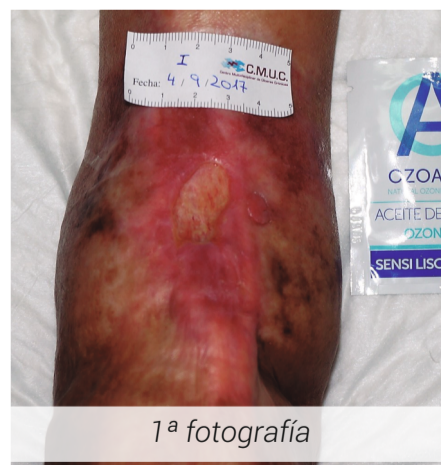A los 14 días



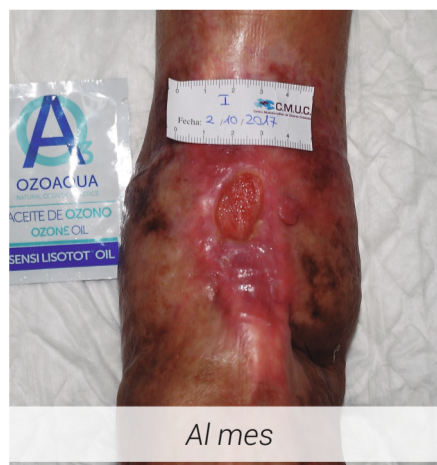A los 45 días

CASO 3:

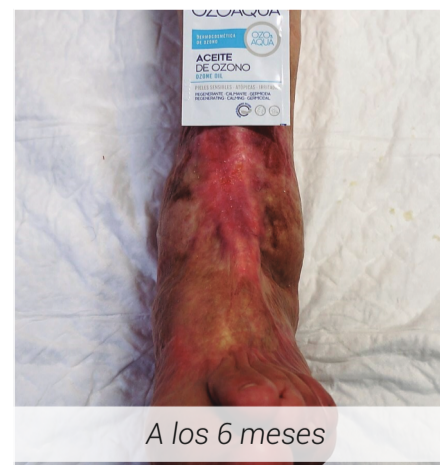Hombre de 54 años, que presenta en empeine **úlcera desde hace 15 años**, con lesión por malformación congénita. Hace 2 años se realiza un injerto que rechaza. Se comienza limpiando la pierna con jabón de ozono, hidratando con aceite ozonizado la piel perilesional y realizando cura húmeda en la herida.



1ª fotografía



Al mes



A los 6 meses

 **C.M.U.C.**
Centro Multidisciplinar de Úlceras Crónicas

 **OXIMESA**
GRUPO PRAXAIR

LABORATORIOS
OZOAQUA
INNOVACIÓN EN TU PIEL